

Lithium-Intoxikation oder Laborfehler?

Präanalytik ist oft ebenso wichtig wie Analytik. Das zeigt das Fallbeispiel des Neugeborenen, das an Lethargie litt.

A. Malzacher, H. Engler, W. F. Riesen

Die Mutter des Kindes, eine 36-jährige Frau, verheiratet, leidet an einer manisch-depressiven Erkrankung. Seit 17 Jahren wurde sie bereits mit Lithium behandelt. Während der Schwangerschaft wurde die Therapie weitergeführt: Sie erhielt 1330 mg Lithium-Acetat und Venlafaxinum einmal täglich sowie 10 mg Melitracen und 0,5 mg Flupentixol zweimal täglich. In der 35. Schwangerschaftswoche entwickelte die Mutter Zeichen einer akuten Lithium-Intoxikation mit Nausea und Diarrhoe, ihr Serum-Lithium betrug 1,25 (therapeutischer Bereich: 0,6–1,2 mmol/l).

Zwei Tage später wurde die Patientin, ein weibliches Neugeborenes mit Geburtsgewicht 2710 g, in der Woche 35% spontan geboren. Ihr APGAR-Score war 6 und 7 nach 1. respektive 5 Minuten. Der Nabelschnur-pH-Wert betrug 7,21. Sie war lethargisch mit schlechtem Muskeltonus und zeigte Zeichen eines respiratorischen Distress

mit ausgeprägter Apnoe. Sie wurde auf die neonatale Abteilung verlegt. Das Kind benötigte keinen Sauerstoff. Die Blutgasanalyse nach 90 Minuten zeigte eine metabolische und respiratorische Azidose (pH 7,19, pCO₂ 68 mm Hg, BE -7,0). Blutzucker und Elektrolyte waren normal, Lithium betrug 3,58 mmol/l (kapilläre Blutentnahme).

Nach Flüssigkeitsersatz zeigte das Kind eine Verbesserung des klinischen Status und der Blutgasanalyse, war aber weiterhin schlaff, mit schlechtem Saug- und Mororeflex. Es wurde halb-isotonische Dextrose-Lösung (70 ml/kg/Tag) verabreicht. Unter dieser Therapie verbesserte sich der klinische Zustand des Neugeborenen. Das Kind hatte eine gute Harnproduktion, auch Serum-Creatinin und -Lithium nahmen über die nächsten Tage langsam ab (Abbildung 1).

Die Echokardiographie ergab eine normale Herzstruktur. Das EKG zeigte ein dem Alter entsprechendes Muster; es wurden keine Arrhythmien beobachtet. Das Kind war weiterhin schlaff,

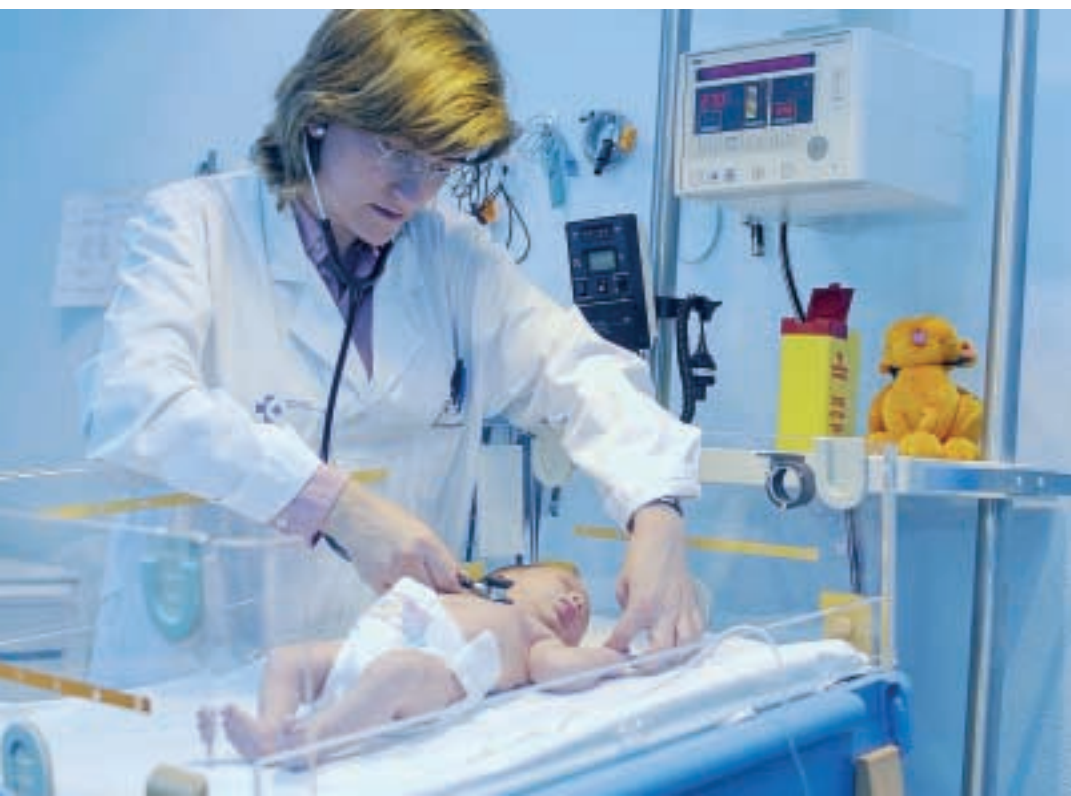doch hatte sich der Saugreflex normalisiert, und die Diurese war weiterhin gut. Daher erstaunte der Lithiumanstieg am 6. Lebenstag, der nicht mit der verbesserten Klinik korrelierte, sehr.

Um die Ursache des Lithium-Anstiegs herauszufinden, wurden mehrere kapilläre Blutentnahmen durchgeführt. Je nach Füllmenge variierte der Lithiumgehalt zwischen 1,6 und 2,6 mmol/l. Nach Rücksprache mit dem Labor wurden für die Blutentnahme andere Entnahmegefäße verwendet: Der Lithiumspiegel betrug nun am Tag 6 0,06 mmol/l. Als Erklärung der falsch hohen Lithiumwerte ergab sich, dass das für die kapilläre Blutentnahme verwendete Entnahmematerial Lithium-Heparinat als Antikoagulans enthielt. Abbildung 2 zeigt den Einfluss der Blutmenge auf den Lithiumwert unter Verwendung des auf der Station gebräuchlichen kapillären Entnahmematerials für klinisch-chemische Laborparameter (welches Lithium-Heparinat enthält).

Diskussion

Lithium wird als signifikantes humanes Teratogen betrachtet. Die Lithium-Intoxikation bei Neugeborenen kann eine Komplikation der maternalen Lithiumtherapie darstellen. Die initialen Symptome der Patientin waren vereinbar mit einer Lithium-Intoxikation. Erstaunlicherweise waren ihre Werte im adulten toxischen Bereich, während die Mutter bei der Geburt einen Lithiumspiegel im mittleren therapeutischen Bereich aufwies.

Das vorliegende Beispiel zeigt deutlich, dass in Unkenntnis der verwendeten Entnahmematerialien fehlerhafte Laborresultate resultieren können. Bei Neugeborenen werden routinemässig kapilläre anstelle venöser Blutentnahmen durchgeführt,



da das Probematerial sehr knapp ist. Da meist keine Spezialanalysen benötigt werden, enthält das auf der Abteilung verwendete kapilläre Entnahmematerial Li-Heparin als Antikoagulans. Die Röhrchen sind farbcodiert, jedoch nicht speziell beschriftet. Eine sichtbare und korrekte Beschriftung hätte im vorliegenden Fall zur Verwendung des korrekten Kapillargefäßes ohne Zusatz geführt und damit Fehldiagnosen und zusätzliche Bestimmungen verhindern können.

Allgemeines zur Codierung von Blutentnahmeröhrchen

Trotz Farbcodierung nach ISO 6710 werden unterschiedliche Farbcodes zur Kennzeichnung der Gefäße verwendet. Da die Angaben über Zusätze, sofern überhaupt angegeben, bei diesen Probengefäßen üblicherweise durch die Patientenidentifikation (Etikette) überdeckt sind, ist eine Verifizierung der verwendeten Additive nur schwer und unter beträchtlichem Zeitaufwand möglich. Zudem gibt es Hersteller, welche ihre Gefäße für die kapilläre Blutentnahme nicht beschriften, sondern nur den Deckel oder das ganze Gefäß in der entsprechenden Farbe einfärben. Da das Entnahmematerial für die kapilläre Blutentnahme von vier verschiedenen grossen Herstellern produziert wird und zusätzlich die Gefäßformen und Markierungen je nach Nennvolumen variieren können, sind Fehler vorprogrammiert.

In Tabelle 1 sind die typischen Farbcodierungen gebräuchlicher Blutentnahmegefäße zusammengestellt. Je nach Analyse werden unterschiedliche Additive zugegeben. Der Zusatz sollte anhand des Farbcodes sowie des Buchstabencodes ersichtlich sein. Beim Eintreffen im Labor sind aber die Buchstabencodes nicht mehr sichtbar, und das korrekte Entnahmematerial wird in diesen Fällen anhand der Stopfenfarbe und Stopfenform identifiziert. Dieses Vorgehen ist für venöse Blutentnahmegefäße machbar, für kapilläre infolge der verschiedenen Gefäßformen jedoch sehr problematisch.

Eine weitere Problematik beruht auf der z.T. schlecht sichtbaren Beschrift-

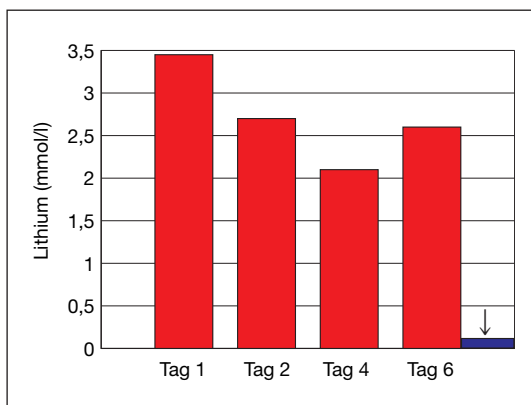


Abbildung 1. Lithium-Spiegel während den ersten sechs Lebenstagen. Die roten Säulen repräsentieren die Lithium-Konzentrationen in Kapillarblut, welches in die auf Station üblicherweise verwendeten Kapillargefäße entnommen wurde. Die Lithium-Werte liegen im adult-toxischen Bereich. Die blaue Säule an Tag 6 repräsentiert die gemessene Lithium-Konzentration in der mit korrektem Entnahmematerial abgenommenen Blutprobe.

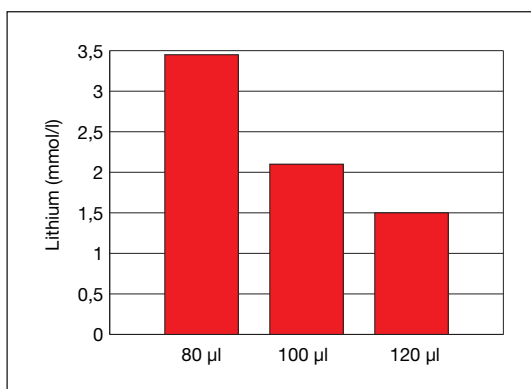


Abbildung 2. Einfluss der eingefüllten Blutmenge auf die Lithium-Konzentration in einem Kontroll-Patienten bei Verwendung der auf Station üblicherweise zum Einsatz kommenden kapillären Blutentnahmesysteme (mit Lithium-Heparinat als Antikoagulans).

ung. Zur Entzifferung der verwendeten Additive braucht es Fachwissen, welches z.T. nicht vorhanden ist. Bei einigen Röhrchen ist die Beschriftung eindeutig (z.B. Serum, Koagulation, EDTA), so dass auch bei ungewohnten Farbcodes eine Verwechslung minimalisiert ist.

Andere Firmen verwenden Buchstabencodes, um die Additive zu charakterisieren (z.B. CAT für Gerinnungsaktivator, SST für Serumröhrchen mit Trenngel und Gerinnungsaktivator, LH

oder NH für Heparin, wobei der erste Buchstabe das verwendete Gegenion angibt). Zum Teil ist die Schrift so klein, dass die Angaben im Routinebetrieb kaum Beachtung finden. Eine Zusammenstellung anhand der im Internet zugänglichen Informationen betreffend die verschiedenen verwendeten Farb- und Buchstabencodierungen ist in der Tabelle 2 für venöse Blutentnahme sowie in Tabelle 3 für kapilläre Blutentnahmesysteme zusammengefasst.

Röhrchen	Anwendung	Int. Farbcode (ISO 6710)	Europäischer Farbcode (nur in Europa verwendet)
Keine Additive	Klin. Chemie und Serologie	Rot	Weiss
Mit Gerinnungsaktivator (liefert Serum)	Klin. Chemie	Rot, Gold	Grau
Heparin (liefert Plasma)	Klin. Chemie	Grün (LH, NH)	Orange (LiH) Blau (NH ₄ H)
K ₂ - oder K ₃ -EDTA	Hämatologie, ausgesuchte klin. Chem. Analysen	Lila	Rot
Natrium-Citrat	Gerinnung	Hellblau	Grün
NaF/Oxalat	Glucose, Laktat	Grau	Gelb

Die internationale Farbcodierung wird von den Firmen BD und Greiner verwendet, die europäische von Sarstedt, KABE und Milian.

Tabelle 1: Gebräuchliche Farbcodes amerikanischer und europäischer Hersteller.



Eine international einheitliche Farbcodierung und eine eindeutige allgemein verständliche Identifikation der Additive wären hilfreich, um Fehldiagnosen, unnötige Abklärungen, unnötige Blutentnahmen und Rückfragen zu vermeiden.

Bei nicht geläufigem Entnahmematerial kann es leicht zu Fehlinformationen zwischen Labor und Station kommen, insbesondere wenn Blutentnahmematerial verschiedener Herstellerfirmen mit unterschiedlichen Farbcodierungen verwendet wird.

Dr. med. Andreas Malzacher, Oberarzt, Frauenklinik des Kantonsspitals St. Gallen
Dr. phil. nat. Hanna Engler, Oberassistentin, Institut für Klinische Chemie und Hämatologie, Kantonsspital St. Gallen

Prof. Dr. Dr. h.c. Walter F. Riesen, Institut für Klinische Chemie und Hämatologie, Kantonsspital St. Gallen
E-Mail: walter.riesen@ikch.ch

Firma	Serum ohne Additive	Serum mit Gerinnungsaktivator	Serum-Trenngel	Heparin-Plasma	Hämatologie (EDTA)	Gerinnung (Na-Citrat)	Glucose (NaF + K-Oxalate)	Spezialröhrchen (z.B. Spurenelemente, Toxikologie)
BD (Glas) (Vacutainer)	Rot (Z)	Rost (CAT)	Gold (SST), Rost	Grün, Hellgrün (LH, NH)	Lila (K3E)	Hellblau (9NC, CTAD)	Grau (Additive: NaF + K-Oxalat; NaF + NH; Li-Iodacetat + LH)	Königsblau (Z, SST, NH) Orange (+ Thrombin) Rosa (K ₃ -EDTA + Aprotinin)
BD (PET) (Vacutainer)	Rot (Z)	Rot (CAT)	Gold, Rost (SST)	Grün (LH), Hellgrün (LH, PST)	Lila (K2E)	Hellblau (9NC)	Grau (Additive: wie oben)	Königsblau (CAT, SST)
Greiner (Vacuette)	Rot (Z)	Rot (Z)	Rot (Z)	Grün (LH, NH, AH)	Lila (K2E, K3E)	Hellblau (9NC)	Grau (FX, FE)	Weiss (EDTA, Trenngel) Dunkelblau (SST, NH)
Milian SA (KABE) (Kabevette, Primavette)		Grau	Braun	Orange (enthält Li-Heparin) Weiss (enthält Li-Heparin und Trenngel) Blau (NH ₄ -Heparinat)	Rot	Grün	Gelb	
Sarstedt (Monovette)	Weiss (Serum)	Grau	Braun (Serum-Gel S)	Orange (Li-Heparin)	Rot (EDTA, KE)	Grün (Koagulation)	Gelb (Glucose)	Orange (LH-Metall-Analytik) Blau (Citrat/Puffer, PFA)

Abkürzungen: LH: Lithium-Heparinat, NH: Natrium-Heparinat, AH: Ammonium-Heparinat, Z: keine Additive, CAT: Coagulation Activating Tube, SST: Serum Separation Tube (mit Trenngel), PST: Plasma Separation Tube (mit Trenngel), X: K-Oxalacetat, K2E: K₂-EDTA, K3E: K₃-EDTA, E: EDTA, F: Na-Fluorid, 9NC: Natriumcitrat, CTAD: Trinatriumcitrat + Theophyllin + Adenosin + Dipyridamol

Tabelle 2: Blutentnahmegefässe für venöse Blutentnahmen. Darstellung der gebräuchlichen Farbcodierungen verschiedener Hersteller zur Markierung der verwendeten Additive. Die Beschriftung auf den entsprechenden Röhrchen respektive der verwendete Buchstabencode ist in Klammern angegeben.

Firma	Serum ohne Additive	Serum mit Gerinnungsaktivator	Serum-Trenngel	Heparin-Plasma (mit Lithium)	Hämatologie	Glucose (NaF + K-Oxalate)
BD Microtainer	Rot		Gold	Grün	Lila	Grau
Greiner MiniCollect		Rot	Rot	Grün	Lila	Grau
Sarstedt Multivette 600		Weiss (Serum)	Braun (Serum)	Orange (Li-Heparin)	Rot (EDTA K)	Gelb (Glucose)
Sarstedt Microvette CB 300		Weiss		Orange	Rot	Gelb
Milan SA	Weiss			Blau	Rot	Gelb

Nicht alle Kapillargefässe haben eine Beschriftung. Additive z.T. einzig anhand der Deckelfarbe identifizierbar.

Abkürzungen: LH: Lithium-Heparinat, NH: Natrium-Heparinat, AH: Ammonium-Heparinat, Z: keine Additive, CA(T): Coagulation Activating (Tube), SST: Serum Separation Tube (mit Trenngel), PST: Plasma Separation Tube (mit Trenngel), X: Oxalacetat, K2E: K₂-EDTA, K3E: K₃-EDTA, E: EDTA, 9NC: Natriumcitrat, CTAD: Trinatriumcitrat + Theophyllin + Adenosin + Dipyridamol

Tabelle 3: Blutentnahmegefässe für kapillare Blutentnahme. Darstellung der gebräuchlichen Farbcodierungen verschiedener Hersteller zur Markierung der verwendeten Additive.